| | | | |
|---|---|---|---|
| **Cargo:** | Docente Especialista | | |
| **Nombre:** | M.Sc Elvis Pachacama | | |
| **Asignatura:** | Machine E-learning 2 | | |
| **Carrera:** | Desarrollo de Software | **Nivel:** | Quinto nivel |
| **Estudiante:** | Esteban Sánchez | | |

**ACTIVIDAD PRÁCTICO EXPERIMENTAL EN EL ENTORNO ACADÉMICO**

**VISIÓN POR COMPUTADORA**

**Objetivos**

Desarrollar en JupyterLab un programa que sea capaz de identificar y medir los lúmenes (espacios huecos) en imágenes de tejido humano visto al microscopio, para poder comparar sus formas y tamaños entre diferentes muestras y poder determinar si se trata de una célula sana o una célula cancerígena.

**Recursos necesarios**

- Anaconda Navigator
- JupyterLab
- Computadr con acceso a Internet
- Python 3.11.14

**Planteamiento del problema**

El análisis manual de lúmenes en imágenes histológicas de una celula puede ser un proceso lento e impreciso, por lo que se propone automatizarlo usando Python y JupyterLab. A través de una serie de pasos de procesamiento de imagen — conversión de color, umbralización, limpieza y segmentación — se identifican y miden los lúmenes presentes en dos muestras de tejido, con el fin de comparar sus características geométricas y determinar cuál pertenece a tejido sano y cuál a tejido canceroso.

**Pasos por realizar**

1. Cargar y normalizar la imagen — Se lee la imagen histológica con skimage.io y se dividen los valores de los píxeles entre 255 para que queden en el rango [0, 1].
2. Convertir a CMYK y extraer el canal magenta — Se transforma la imagen del espacio RGB a CMYK para resaltar el tejido, ya que el canal magenta representa mejor las regiones tisulares en imágenes teñidas con hematoxilina y eosina.
3. Filtro gaussiano + umbralización de Otsu — Se suaviza la imagen para reducir el ruido y luego se aplica el método de Otsu, que calcula automáticamente el umbral óptimo para separar los píxeles del tejido de los del fondo y los lúmenes.
4. Cargar y normalizar la imagen — Se lee la imagen histológica con skimage.io y se dividen los valores de los píxeles entre 255 para que queden en el rango [0, 1].

5. Convertir a CMYK y extraer el canal magenta — Se transforma la imagen del espacio RGB a CMYK para resaltar el tejido, ya que el canal magenta representa mejor las regiones tisulares en imágenes teñidas con hematoxilina y eosina.
6. Filtro gaussiano + umbralización de Otsu — Se suaviza la imagen para reducir el ruido y luego se aplica el método de Otsu, que calcula automáticamente el umbral óptimo para separar los píxeles del tejido de los del fondo y los lúmenes.

**Desarrollo**

**Desarrollo**

Se aplicó el pipeline de procesamiento sobre las dos imágenes histológicas proporcionadas. En ambos casos se siguieron los mismos pasos: conversión al canal magenta, umbralización con Otsu, limpieza de artefactos, separación del fondo mediante region growing, relleno de lúmenes y extracción de características del lumen más grande.

**Resultados para histo_1.jpg**

El lumen más grande identificado presentó un área de 116.049 píxeles con un perímetro de 2.768 píxeles. Su forma resultó moderadamente irregular, con una solidez de 0.7751 y una compacidad de 0.1903, lo que indica que el contorno del lumen tiene bastantes entrantes y salientes. La excentricidad de 0.5155 sugiere una forma ligeramente alargada, con un eje mayor de 448 píxeles y un eje menor de 384 píxeles.

**Resultados para histo_2.jpg**

El lumen más grande fue considerablemente mayor, con un área de 845.993 píxeles y un perímetro de 5.997 píxeles. Su solidez fue de 0.8307 y su compacidad de 0.2956, valores más altos que los de la primera imagen, lo que indica un contorno más regular y una forma más compacta. La excentricidad de 0.5343 es similar a la de histo_1, aunque el tamaño general es notablemente superior.

**Comparación y conclusión**

La diferencia más notable entre ambas imágenes es el tamaño del lumen principal: el de histo_2 es casi 7 veces más grande que el de histo_1. Además, los lúmenes de histo_2 son más redondeados y regulares, mientras que los de histo_1 presentan formas más irregulares y ramificadas. Estas características morfológicas sugieren que **histo_1 corresponde** a  tejido sano, con lúmenes de tamaño moderado y arquitectura glandular organizada, mientras que **histo_2 correspondería tejido canceroso**, donde los lúmenes están anormalmente dilatados (casi 7 veces más grandes), las células se apilan de forma irregular alrededor y la estructura glandular ha perdido su organización normal, señales típicas de procesos tumorales.

**1) Resultados para la imagen "histo_1.jpg".**

Imagen magenta #1



Máscara con artefactos

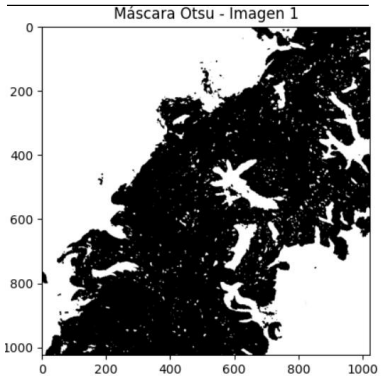


Máscara sin artefactos

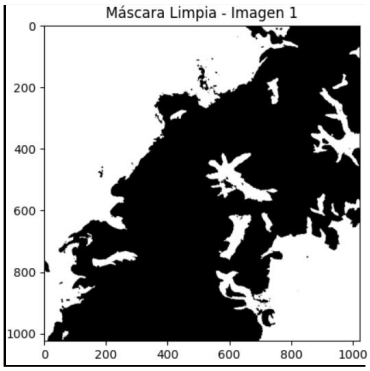


Máscara de lúmenes




Máscara final #5

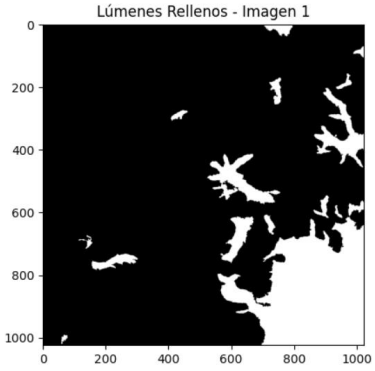


Imagen superpuesta

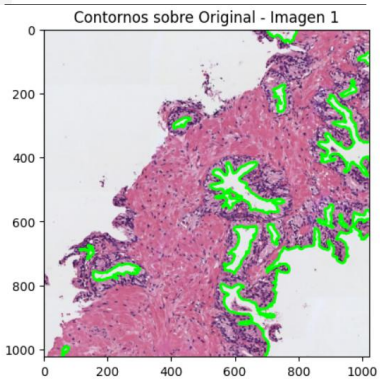


| Características | Valor |
|---|---|
| *Área* | 116049 |
| *Área de la bounding box* | 191412 |
| *Área convexa* | 149730 |
| *Excentricidad* | 0.5155 |
| *Diámetro equivalente* | 384.3933 |
| *Extensión* | 0.6063 |
| *Diámetro Feret* | 519.2774 |
| *Longitud del eje mayor* | 448.6095 |
| *Longitud del eje menor* | 384.4164 |
| *Orientación* | -1.0336 |
| *Perímetro* | 2768.4287 |
| *Solidez* | 0.7751 |
| *Compacidad* | 0.1903 |

Crop del mayor lumen

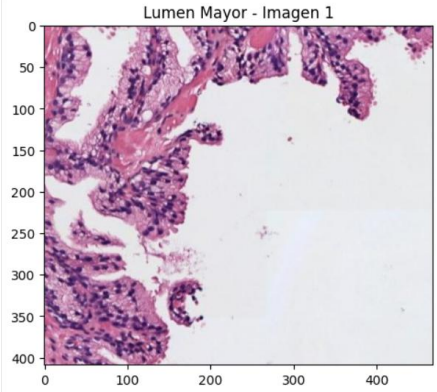

**2) Resultados para la imagen "histo_2.jpg".**

Imagen magenta #1

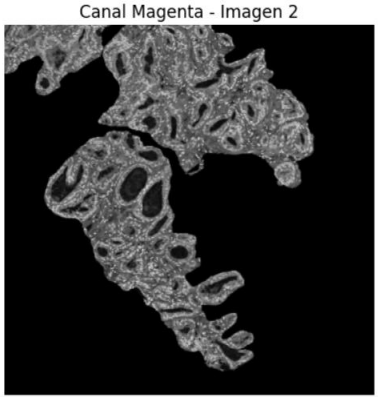


Máscara con artefactos




Máscara sin artefactos

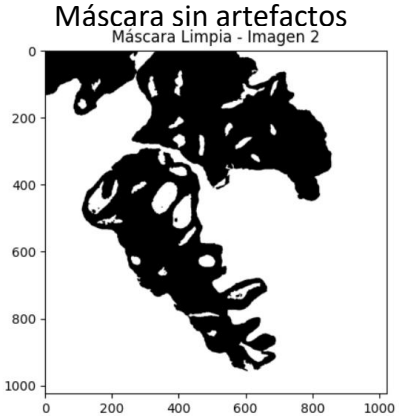


Máscara de lúmenes

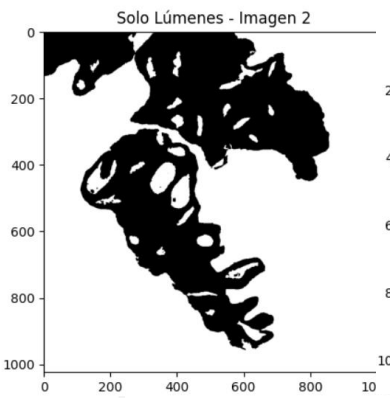


Máscara final #5

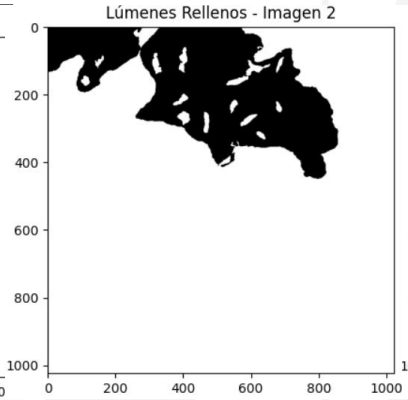


Imagen superpuesta




| Características | Valor |
|---|---|
| *Área* | 845993 |
| *Área de la bounding box* | 1048576 |
| *Área convexa* | 1018370 |
| *Excentricidad* | 0.5343 |
| *Diámetro equivalente* | 1037.8592 |
| *Extensión* | 0.8068 |
| *Diámetro Feret* | 1447.4478 |
| *Longitud del eje mayor* | 1257.8327 |
| *Longitud del eje menor* | 1063.2736 |
| *Orientación* | -1.3228 |
| *Perímetro* | 5997.177 |
| *Solidez* | 0.8307 |
| *Compacidad* | 0.2926 |

Crop del mayor lumen

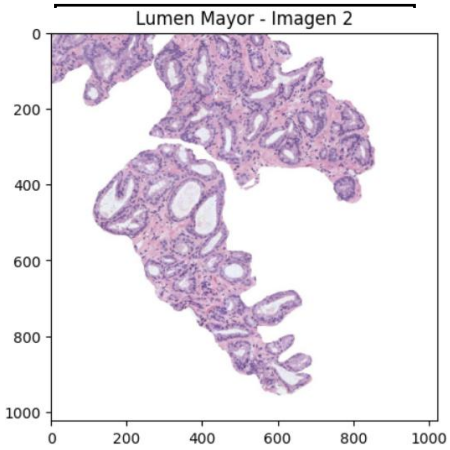

**3) Resultados para la imagen "histo_2.jpg".**

Imagen magenta #1

Máscara con artefactos

Máscara sin artefactos

Máscara de lúmenes

Máscara final #5

Imagen superpuesta

| Características | Valor |
|---|---|
| *Área* | |
| *Área de la bounding box* | |
| *Área convexa* | |
| *Excentricidad* | |
| *Diámetro equivalente* | |
| *Extensión* | |
| *Diámetro Feret* | |
| *Longitud del eje mayor* | |
| *Longitud del eje menor* | |
| *Orientación* | |
| *Perímetro* | |
| *Solidez* | |
| *Compacidad* | |

Crop del mayor lumen

4) **En base a las características extraídas, ¿qué imagen histológica creéis que se trata de una muestra de tejido sano y cuál, de tejido cancerígeno? Justificad la respuesta.**